РЕЗЮМЕ

В статье проведены исследования гинекологической патологии коров голштино-фризской породы в молочном секторе ТОО «Амиран Агро», Алматинской области, Талгарского района, мониторинг субклинического эндометрита методом ультразвукового исследования и даны выводы. Распространенное субклиническое заболевание эндометрит крупного рогатого скота, то есть воспаление поверхностного слоя эндометрита матки. Происходит без явных симптомов. Лишь после нескольких неудачных попыток оплодотворить коров местные ветеринарные специалисты начинают подозревать скрытый эндометрит - одно из самых опасных заболеваний. У коров, пораженных этим заболеванием, функция вынашивания телят значительно снижается, если после осеменения отсутствуют симптомы. Это даже приводит к бесплодию и принудительным абортам. В результате проведенных научных исследований было показано, что субклинический эндометрит при оплодотворении у 778 обследованных коров не приводит к стельности в 60-70% случаев. По результатам ультразвукового исследования возможно, что жидкость в матке – это скрытый эндометрит. Однако жидкость в матке может появиться при определенных физиологических состояниях, например, во время течки или в раннем послеродовом периоде. Основная причина бесплодия голштино-фризских коров – снижение иммунной системы организма. Из-за этого возникают различные патологические заболевания. У одного из них выявлены патологии отела и послеотельного периода. По результатам научных исследований стало известно, что рассматриваемый субклинический эндометрит обостряется зимой и весной, а среди 5-7-летних коров этот показатель увеличивается и достигает 9,1%.

УДК: 636.2.034 ***DOI 10.52578/2305-9397-2024-2-1-58-69***
ГРНТИ: 68.41.49

Узынтлеуова А. Д., основной автор, старший преподаватель. https://orcid.org/0000-0001-8372-8707
НАО «Казахский национальный аграрный исследовательский университет», Алматы, пр. Абая, 28, 050021, Казахстан, injumarjan_85@mail.ru
Джуланов М.Н., профессор, https://orcid.org/0000-0003-4471-3910
НАО «Казахский национальный аграрный исследовательский университет», Алматы, пр. Абая, 26, 050021, Казахстан, mardan58@mail.ru
Койбагаров К. У., ассоц. профессор https://orcid.org/0000-0002-5639-1798,
НАО «Казахский национальный аграрный исследовательский университет», Алматы, пр. Абая, 26, 050021, Казахстан, kanat_ukan@mail.ru
Джуланова Н. М., Ph.D., https://orcid.org/0000-0001-9850-0983
НАО «Казахский национальный аграрный исследовательский университет», Алматы, пр. Абая, 26, 050021, Казахстан, nursulujulanova@gmail.com
Махмутов А. К., ассоц. профессор https://orcid.org/0000-0002-0230-0045
НАО «Казахский национальный аграрный исследовательский университет», Алматы, пр. Абая, 26, 050021, Казахстан, Abazik-83@mail.ru
Абжалиева А. Б., PhD, https://orcid.org/0000-0002-5462-8261
НАО «Казахский национальный аграрный исследовательский университет», Алматы, пр. Абая, 28, 050021, Казахстан, aidonpompi@mail.ru

Uzyntleuova A., senior teacher, **the main author**, https://orcid.org/0000-0001-8372-8707
NJSC «Kazakh National Agrarian Research University», Almaty, 28 Abay Ave., 050021, Kazakhstan, injumarjan_85@mail.ru
Dzhulanov M., professor, https://orcid.org/0000-0003-4471-3910
NJSC «Kazakh National Agrarian Research Universit y», Almaty, 26 Abay Ave., 050021, Kazakhstan, mardan_58@mail.ru
Koibagarov Kanat, professor, https://orcid.org/0000-0002-5639-1798,
NJSC «Kazakh National Agrarian Research University», Almaty, 26 Abay Ave., 050021, Kazakhstan, kanat_ukan@mail.ru
Dzhulanova Nursulu, PhD, https://orcid.org/0000-0001-9850-0983

NJSC «Kazakh National Agrarian Research University», Almaty, 26 Abay Ave., 050021, Kazakhstan, nursulujulanova@gmail.com
Makhmutov Abzal, professor, https://orcid.org/0000-0002-0230-0045
NJSC «Kazakh National Agrarian Research University", Almaty, 26 Abay Ave., 050021, Kazakhstan, Abazik-83@mail.ru
Abzhalieva Aida, PhD, https://orcid.org/0000-0002-5462-8261
NJSC «Kazakh National Agrarian Research University», Almaty, 28 Abay Ave., 050021, Kazakhstan, aidonpompi@mail.ru

ПАТОГИСТОЛОГИЧЕСКАЯ КАРТИНА ЭНДОМЕТРИЯ КОРОВ ПРИ СКРЫТОМ ЭНДОМЕТРИТЕ
PATHOHISTOLOGICAL PICTURE OF THE ENDOMETRIUM OF COWS WITH LATENT ENDOMETRITIS

Аннотация

Было проведено гистологическое исследование эндометрия стенки матки коров, страдающих скрытым эндометритом. Микроскопический анализ и фотографирование осуществлен под микроскопом Nikon ECLIPSE 50i оснащенный камерой Nikon Digital Sight DS-Fi1.

Для сравнительного анализа была дана краткая характеристика нормальной микроструктуры каждого из вышеперечисленных органов, прежде чем описывать патогистологические изменения в яичниках и матке коровы. Материал для гистологических исследований проводили с помощью биотомы круглым ножом, с помощью которого брали пробы стенки матки. Для микроскопического анализа были взяты образцы тканей яичников, рогов (обоих), тела и шейки матки и закреплены в 10% растворе нейтрального формалина. Для общего обзора гистологические срезы были окрашены гематоксилином и эозином. При гистологическом исследовании эндометрия стенки матки у коров, страдающих латентным эндометритом, была выявлена сосудистая реакция в виде умеренного отека соединительной ткани слизистой оболочки эндометрия, гиперемии, эндоваскулита и вскрытия сосудистой среды, а также волнистых коллагеновых волокон средней толщины вокруг матки. На стенках желез и их слизистой эндометрия были очаги воспаления.

ANNOTATION

A histological examination of the endometrium of the uterine wall of cows suffering from latent endometritis was performed. Microscopic analysis and photographing was carried out under a Nikon ECLIPSE 50i microscope equipped with a Nikon Digital Sight DS-Fi1 camera.

For comparative analysis, a brief description of the normal microstructure of each of the above organs was given before describing pathohistological changes in the ovaries and uterus of the cow. The material for histological studies was carried out using a biotome with a round knife, with which samples of the uterine wall were taken. For microscopic analysis, tissue samples of the ovaries, horns (both), body and cervix were taken and fixed in a 10% solution of neutral formalin. For a general overview, histological sections were stained with hematoxylin and eosin. Histological examination of the endometrium of the uterine wall in cows suffering from latent endometritis revealed a vascular reaction in the form of moderate edema of the connective tissue of the endometrial mucosa, hyperemia, endovasculitis and opening of the vascular environment, as well as wavy collagen fibers of medium thickness around the uterus. There were foci of inflammation on the walls of the glands and their endometrial mucosa.

Ключевые слова: *коровы, матки, субклинический эндометрит, послеродовой эндометрит, патогистологическая картина.*

Key words: *cows, uterus, subclinical endometritis, postpartum endometritis, pathohistological picture.*

Введение. Высокая заболеваемость коров в послеродовой период является, как известно, причиной снижения их воспроизводительной функции, выхода телят и производства молока, что

наносит высокий экономический ущерб. При этом особое внимание уделяют профилактике и предотвращению временного или постоянного бесплодия коров, причиной которого, как правило, являются акушерско-гинекологические заболевания, среди которых ведущее место занимает субклинический эндометрит. Заболевание чаще всего возникает в послеродовой период, его диагностируют преимущественно у коров высокопродуктивного направления [1,2,3]. Несмотря на имеющиеся обстоятельные сведения в данном направлении, многие аспекты проблемы эндометрита требуют более глубоких научных изысканий. Анализ доступной литературы показал отсутствие данных о нормативных морфологических и морфометрических показателях матки и их изменении при субклиническом эндометрите [4,5,6].

На современных молочных комплексах такое гинекологическое заболевание, как эндометрит регистрируется у 32-48% бесплодных коров. Субклинический эндометрит не имеет ясных клинических признаков воспаления. Оставаясь, продолжительное время незамеченным, скрытый эндометрит, тем не менее, вызывает значительные, подчас необратимые, структурные изменения в стенке матки. Субклинический эндометрит часто является причиной симптоматического бесплодия. В связи с этим, многостороннее изучение субклинического эндометрита, является актуальным [7,8,9].

Патогенетические изменения при эндометрите у коров во многом определяются состоянием естественной резистентности организма, а уровень местной защиты любого органа неразрывно связан с уровнем его структурной организации. Этот факт не всегда учитывается в патогенезе эндометрита [10,11]. Наряду с этим патология эндометрия обычно поражает коров, у которых в 1 сутки после отела развивается субклинический мастит. Исследования показали, что 37,3% коров в послеродовом периоде поражены как маститом, так и эндометритом, а в 54% случаев - гнойно-катаральной формой [12,13,14], что напрямую связано с патогенной и условно-патогенной микрофлорой [14,15]. Следует отметить, что субклинический эндометрит развивается при несвоевременной диагностике или неквалифицированной помощи, что является одной из наиболее значимых причин нарушений репродуктивной системы в животноводстве. Это заболевание является наиболее распространенным из всех заболеваний матки и поражает до 30% лактирующих молочных коров [16,17]. В индивидуальных хозяйствах этот показатель колеблется от 11% до 70% [18]. Течение субклинического эндометрита проявляется множественными и неэффективными инсеминациями. Наряду с этим при ректальном исследовании выявляют пониженный тонус рогов матки в преждевременную фазу полового цикла, когда желтое тело подвергается регрессу. По окончании течки можно заметить наличие в слизи гнойных нитей или хлопьев [19]. Ряд исследователей указывают, что у 24-64,7% коров после клинического выздоровления возникают осложнения в виде скрытого эндометрита [20] . Это можно легко не заметить при осмотре животного. Чтобы предотвратить переход процесса в скрытую форму, необходимо своевременно выявлять острый послеродовой эндометрит методами диагностики с учетом динамики структурных изменений в тканях матки.

Материал и методы исследования

Для микроскопического анализа были взяты тканевые пробы яичников, рога (оба), тело и шейки матки, и зафиксированы в 10%-ном растворе нейтрального формалина. Тканевые кусочки были обработаны в соответствии стандартной процедуре гистологической техники (обезвоживание, просветление и уплотнение). Из приготовленных парафиновых блоков с помощью ротационного полуавтоматического микротома Leica RM 2245 были получены тканевые срезы толщиной 4-5 мкм. Для общего обзора, гистологические срезы окрашены гематоксилином и эозином. Микроскопический анализ и фотографирование осуществлен под микроскопом Nikon ECLIPSE 50i оснащенный камерой Nikon Digital Sight DS-Fi1. Для сравни тельного анализа, перед описанием патогистологических изменений в яичнике и матке коровы, дана краткая описательная характеристика нормальной микроструктуре каждому из выше упомянутый органов.

Яичник. Микроскопический, в норме, яичник состоит из коркового и мозгового веществ. Снаружи покрыт однослойным кубическим эпителием, а под покровным эпителиальным пластом лежит толстый слой белочной оболочки из плотной неоформленной соединительной ткани. Строма органа, который является основой коркового и мозгового веществ, образована из плотно расположенных фибробластов (фиброцитов), незначительного количества коллагеновых

волокон, ретикулярных клеток и волокон. Корковое вещество имеет периферическое, а мозговое – центральное расположение. Коркового вещества яичника условно можно разделит на подкапсулярную, среднюю и околомозговую зоны. Подкапсулярная зона коркового вещества в основном заселена множественными примордиальными яйцеклетками, а остальные зоны – растущими, атретическими, зрелыми (граафовым пузырьком) фолликулами и желтым телом. Мозговое вещество органа имеет рыхлую соединительнотканную строму и множественные извилистые кровеносные сосуды.

Патогистологически установлено, что яичник при данной патологии полностью подвергнут к глубоким деструктивным изменениям (рис. 1 а), характерной для хронического гнойно-катарального воспаления. Так, свойственная микрокартина коркового и мозгового веществ органа стерта. Наружный покров яичника образованный из однослойного кубического эпителия превращен в еле заметный плоский эпителиальный пласт, а местами он полностью утерян. Толщина белочной оболочки, в разных участках яичника, не одинаковы. Местами он истончен, соединительнотканные волокна разрыхлены, видны отеки небольших размеров. Единичные лимфоциты инфильтрированы в волокнистую прослойку белочной оболочки органа. Вместе с патогистологическими изменениями, наблюдаются и участки, сохранившие характерную нормальную микроструктуру капсулы яичника.

Из-за значительного истощения примордиальных и растущих (первичных, вторичных и зрелых) фолликулов, на первый план в микрокартине коркового вещества выходит сильно развитая соединительнотканная строма с примесью воспалительных клеток (рис. 1 б). В строме органа локализованы множественные, интенсивно окрашенные с крупными веретенообразными ядрами фибробласты и фиброциты. Воспалительные клетки представлены лимфоцитами, макрофагами, нейтрофилами и единичными эозинофилами. Множественные фигуры апоптоза и очаговые скопления апоптосом рассеяны повсеместно (рис. 1 б), что характеризуется глубоким нарушением цитоархитектуры клетки, кариопикнозом, кариолизисом и кариорексизом. В некоторых участках подкапсулярной зоны, где капсула органа имеет нормальную микроструктуру, встречается скудная прослойка примордиальных фолликулов, а в остальных зонах они не сохранились.

В средней зоне коркового вещества органа, заметны незначительные опустошенные места растущих фолликулов разных размеров без яйцеклеток (рис. 1 в). Они образованы из фолликулярных клеток, часто кубических или призматических, имеют неправильно округлые или овальные формы, окружены соединительнотканной текой разной толщины. В отдельных случаях, центральная зона вторичных фолликулов содержат слабо эозинофильную однородную массу, т.е. некротизированный участок с множественными отеками. Количество сравнительно крупных атретических фолликулов незначительны. Их полости почти атрофированы и базальная мембрана плоскоклеточных эпителиоцитов фолликула плотно прилегают друг к другу, а его соединительнотканная оболочка подвержена к некрозу (рис. 1 г).

Встречаются участки органа, где некротизированная зона (гнойно-катаральный экссудат) имеет массивный характер (рис. 1 а), который охватывает подкапсулярные, средние и околомозговые зоны коркового вещества органа. Отчетливо просматриваются отеки разных величин среди массы гнойно-катарального экссудата. Судя по форме и месту локализации, к некрозу также подвергнуты отдельные растущие и атретические фолликулы.

В средней зоне коркового вещества яичника встречаются единичные зрелые фолликулы или Графовы пузырьки с значительными деструктивными изменениями (рис. 1 д). Полость пузырька заполнена жидкостью бледно-розового цвета, а фолликулярные клетки зернистого слоя отделены от соединительнотканной оболочки (теки). В зернистом слое встречаются нейтрофилы и единичные лимфоциты, а значительная часть фолликулярных клеток находятся в состоянии апоптоза. Крупные кровеносные сосуды гиперемированы. Желтое тело, окруженное тонкой соединительнотканной прослойкой и разделенной на дольки, в основном образован из лютеиновых клеток. Лютеиноциты имеют характерные желтые пигменты (лютеин) в цитоплазме и центрально расположенные округло-овальные ядра с одним или несколькими ядрышками (рис. 1 е). Также встречаются отдельные дегенеративные лютеиноциты содержащие

цитоплазматические вакуоли. В соединительнотканной строме желтого тела отмечаются, отеки, разрыхление волокон и множественные фигуры апоптоза.

В мозговом веществе органа патологические изменения незначительны. Наблюдается атрофия кровеносных сосудов и разрастание волокнистой соединительной ткани.

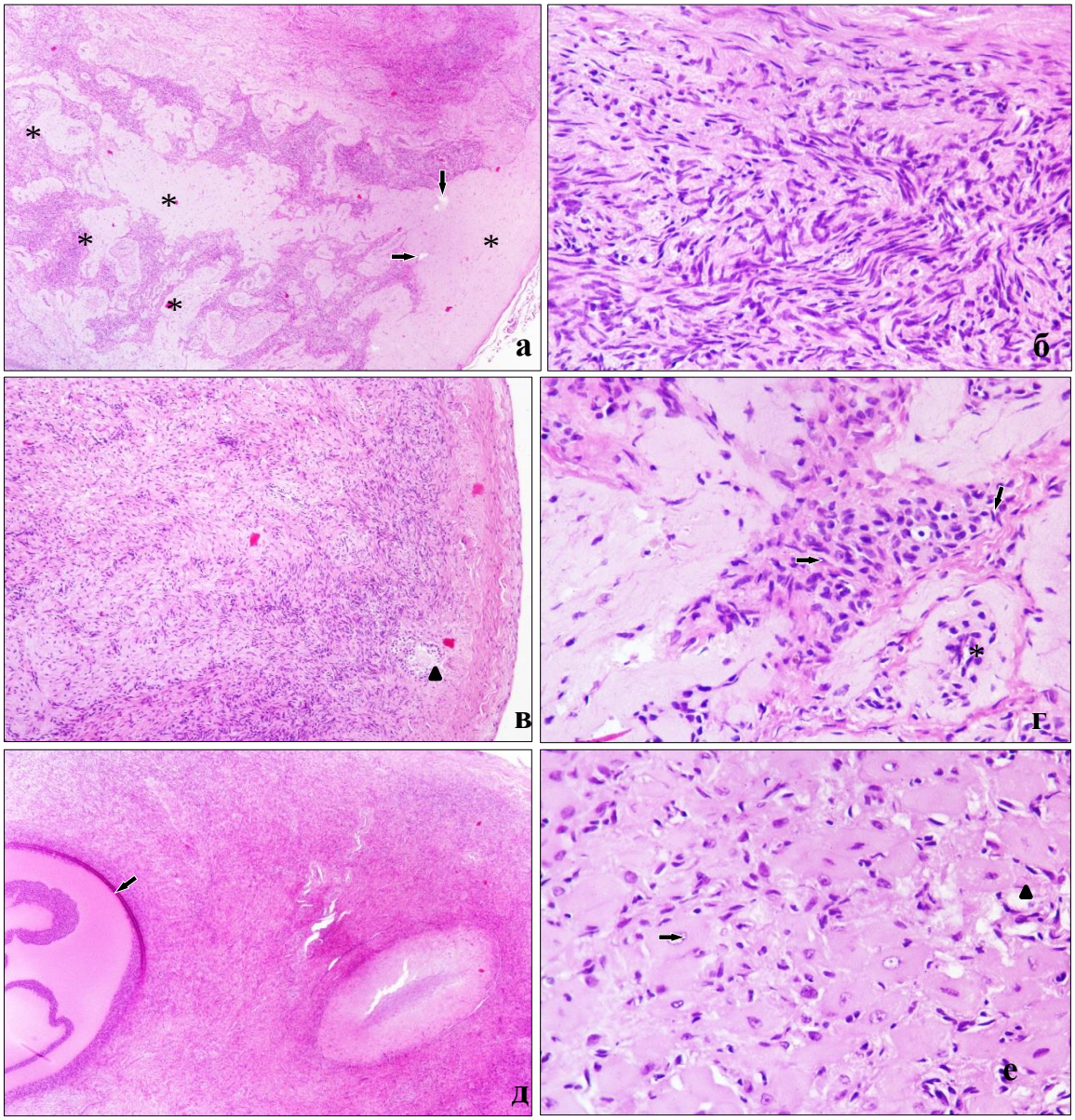

Рисунок 1 – Парафиновые срезы яичника коровы. а – некротизированные участки коркового и начала мозгового веществ заполнены гнойно-катаральным экссудатом (указан звездочкой), видны отеки (указан стрелкой); б – из-за отсутствия фолликулов на первый план выходит соединительнотканная строма (плотно заселенные фибробласты) в корковом веществе органа; в – опустошенные места фолликулов, отдельные из них в просвете содержит гомогенную некротизированную массу (указан головкой стрелки); г –гнойно-катаральный экссудат, отеки, гипертрофия стенки артериола (указан звездочкой), множественные фигуры апоптоза и апоптосом (указан стрелкой); д – зрелый фолликул с деструктивными изменениями (указан стрелкой); е – активно функционирующие (указан стрелкой) лютеиноциты и дегенеративные лютеиноциты с цитоплазматическими вакуолями (указан головкой стрелки). Окраска гематоксилином и эозином. Ок. х10, об. х4 (а,д), х40 (б,г,е) и х10 (в).

Тело матки. В норме стенка матка микроскопический состоит из эндометрия (внутреннего слизистого слоя), миометрия (среднего мышечного слоя) и периметрия (наружной серозной оболочки). Слизистая оболочка органа покрыта простым цилиндрическим эпителием, состоящий из реснитчатых и секреторных клеток. Толщина эпителиального покрова меняется в зависимости от периода полового цикла. Основную пластинку слизистой оболочки формируют структурные элементы рыхлой соединительной и ретикулярной ткани, и незначительные гладкомышечные клетки. Встречаются множественные экзокринные маточные железы удлиненной или округло-овальной форм. Мышечный слой органа имеет три слоя: внутренний (циркулярный), средний (косо ориентированных гладкомышечных миоцитов) и наружный (продольный). В среднем мышечном слое содержится значительное количество кровеносных сосудов. Серозная оболочка образуется из рыхлой соединительной ткани и орган снаружи покрыть однослойным плоским эпителием или мезотелием.

Ярко выраженные патогистологические изменения в теле матки отмечаются в слизистой и серозной оболочках, а также в стенках кровеносных сосудов среднего мышечного слоя (рис. 2 а). Так, покровный эпителий в доминирующих участках слизистой оболочки отсутствует. А в незначительных сохранившихся участках, цилиндрический эпителий трансформирован на истонченную плоскую эпителиальную пласт. Основная пластинка слизистой оболочки сильно атрофировано. В оголенных, т.е. лишенных от покровного эпителия участках, наблюдается плотное скопление интенсивно окрашенных, крупно-ядерных фибробластов и округло-ядерных неизвестных клеток (рис. 2 б). Там же отмечаются диффузно-инфильтрированные гистиоциты, лимфоциты, единичные нейтрофилы и эозинофилы. Видны множественные отеки и очаги некроза. Тонкая прослойка гладкомышечных клеток утеряна. Количество маточных желез заметно сокращены, а сохранившиеся части желез подвержены к глубоким деструктивным изменениям (рис. 2 а,в). Отмечается гиперплазия гландулоцитов, которые имеют разные формы и величины (рис. 2 в). Просветы доминирующих желез заполнены десквамацированными клетками (гландулоцитами) железистого эпителия. Отдельные маточные железы находятся в состоянии распада. Гландулоциты теряя межклеточные контакты и базальные мембраны, превращаются в свободные клетки и локализуются в разных местах соединительнотканной строме органа. Возможно, округло-ядерные неизвестные клетки являются этими видоизмененными гландулоцитами желез. Строма органа в этих зонах разрыхлена, инфильтрирована иммунными клетками воспаления. В отдельных участках межжелезистая строма заполнена гнойно-катаральным экссудатом (рис. 2 г). Повсеместно рассеяны единичные или мелкие очаги фигур апоптоза и апоптосомы. Стенки сосудов разного калибра гипертрофированы, пропитываясь слабо эозинофильным веществом, а у некоторых наблюдаются некрозы, а их просветы сужены.

Микроструктура внутреннего кольцевого, среднего и наружного продольного слоев мышечной оболочки органа в целом сохранил характерные структурные элементы. Однако, в межмышечной соединительнотканной прослойке и особенно, в сосудистом слое средней мышечной оболочки, отмечаются отеки, разрыхления, гипертрофии стенок сосудов и их некрозы (рис. 2 д). Видны диффузно-инфильтрированные клетки лимфоидной ткани и полиморфно-ядерные гранулоциты.

Рыхлая соединительно тканная серозной оболочки органа атрофирована, волокнистые структуры в нем разрыхлены, клеточные элементы в нем не просматриваются. Часто наблюдаются отслоение волокнистой ткани и в таких участках покровный эпителий полностью утерян. Во многих участках серозного слоя наблюдаются массивные очаги некроза (рис. 2 е).

Рога матки. Нормальная микроструктура стенки яйцевода, как и другие трубчатые органы, представлена слизистым, мышечным и серозными оболочками. Слизистая маточной трубки покрыть однослойным реснитчатым и безреснитчатым эпителием. А основная пластика слизистой оболочки состоит из рыхлой соединительной и ретикулярной ткани. Мышечный слой трубки имеет циркулярную гладкомышечную прослойку. Серозная оболочка состоит из рыхлой соединительной ткани, сверху покрыт мезотелием.

Как и в теле матки, наиболее выраженные патогистологические изменения выявлены в слизистой оболочке обоих рогах матки. Слизистая оболочка органа сильно атрофирована (рис. 3 а). Характерные глубокие продольные складки значительно укорочены и превращены в не большие холмообразные структуры. Покровный эпителий слизистой оболочки в основном сохранен, но реснитчатые и железистые эпителиоциты в нем почти не различаются. Лишь малая часть столбчатых клеток покровного эпителия в основаниях складок сохранили свои реснички. А в некоторых местах покровный эпителий полностью десквамацирован. Наблюдаются множественные отеки, плотное скопление крупно-ядерных фибробластов, фиброцитов, клеток

воспаления и округло-ядерных клеток (рис. 3 б). Отмечается гипертрофия, а в отдельных случаях некрозы стенок сосуд, а их просветы сосуд сужены. Гнойно-катаральный экссудат занимает промежуточное положение между мышечной и слизистой оболочками в виде удлиненной однородной бледно розовой массы с множественными вакуолями (рис. 3 в). Клетки желез маточной трубки также гипертрофированы, но в отличие от маточных желез более или менее сохранили свои структуры. Они разной формы и величины. В их просветах наряду с десквамацированными гранулоцитами отмечаются массы гнойно-катарального экссудата, единичные макрофаги и нейтрофилы (рис. 3 г). Имеется незначительные железы в состоянии распада. Очаги некроза более выражены в меж железистой строме слизистой оболочки органа (рис. 3 г).

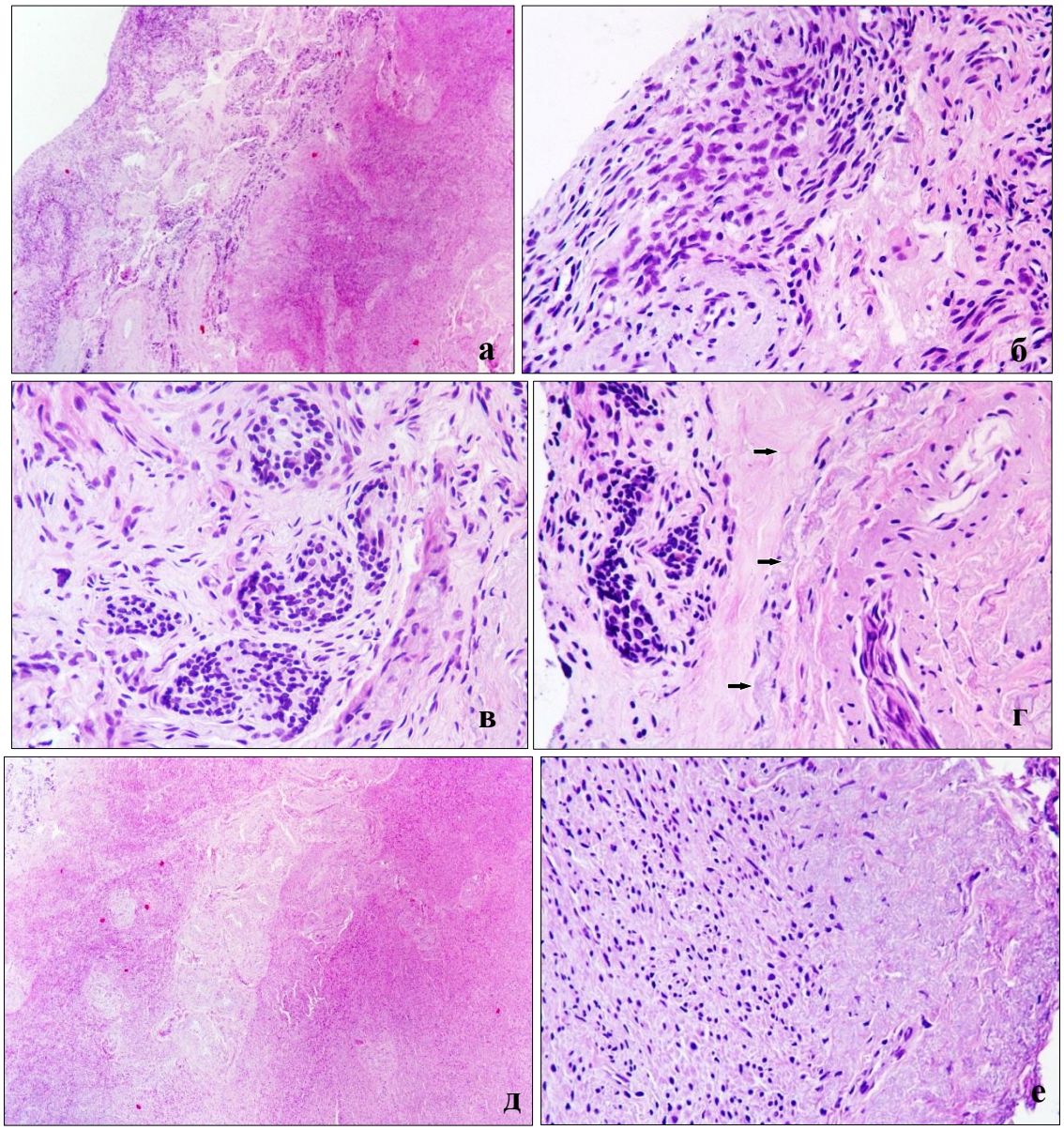

Рисунок 2 – Парафиновые срезы тело матки коровы. а – общая микрокартина деструктивной слизистой и мышечной оболочек тело матки. Слизистая оболочка и маточные железы органа атрофированы; б – плотно заселенные фибробласты с примесью воспалительных и округло-ядерных клеток в слизистой оболочке. Видны множественные отеки и очаги некроза; в – глубокие деструктивные изменения маточных желез и гиперплазия их гландулоцитов; г – прослойка некротизированной массы между слизистой и мышечной оболочек (указан стрелкой); д – деструктивные изменения в стенках сосудов в среднем мышечном слое органа; е – разрыхление, некроз и отслаивание серозной оболочки. Окраска гематоксилином и эозином. Ок. х10, об. х4 (а,д) и х40 (б,в,г,е).

Соединительнотканная прослойка и сосуды мышечного слоя подвергнуты к деструктивным изменениям, как описана выше в теле матки.

В серозном слое маточной трубки патогистологические изменения не выявлены.

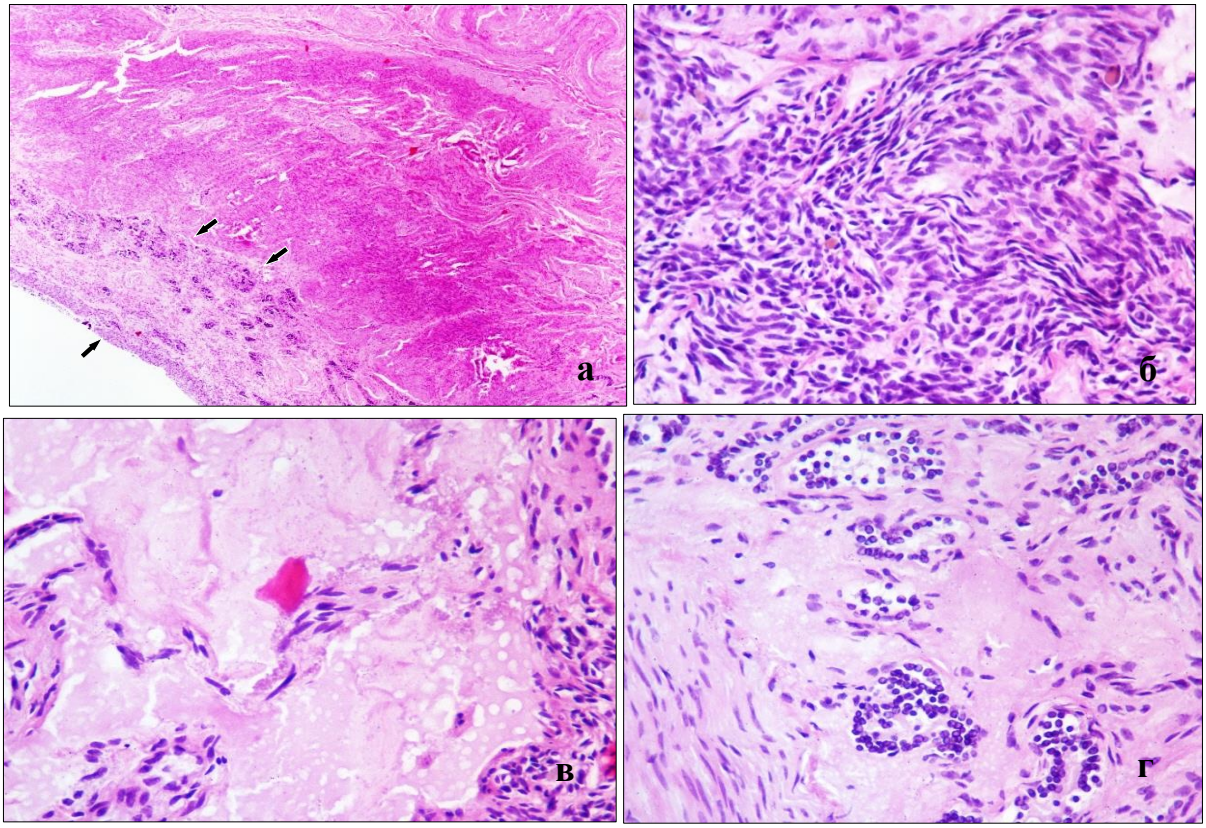

Рисунок 3 – Парафиновые срезы рога матки коровы. а – атрофия слизистой оболочки и экзокринных желез яйцевода; б – плотно заселенные фибробласты, клетки воспаления, отеки и множественные фигуры апоптоза; в – гнойно-катаральный экссудат с вакуолообразными отеками в межжелезистой ткани слизистой оболочки; г – глубокие деструктивные изменения желез яйцевода. Окраска гематоксилином и эозином. Ок. х10, об. х4 (а) и х40 (б,в,г).

Шейка матки. Микроскопическая структура шейки матки в норме представлена преимущественно из плотной соединительной ткани и незначительной гладкомышечной ткани. Орган изнутри покрыто пластом высокого цилиндрического эпителия. Имеются многочисленные трубчатые железы. Микроструктуры мышечной и серозной оболочки сходны с телом матки

Основные деструктивные изменения в шейке матки выявлены в слизистой (рис. 3 а,в) и серозной оболочках. Покровный эпителий, образованный из высоко цилиндрических клеток не сохранились, за исключением отдельных случаев. Соединительнотканная строма слизистой оболочки представлена фиброцитами, отдельными очаговыми скоплениями крупно-ядерных, интенсивно окрашенных фибробластов (рис. 3 б). Отмечаются множественные очаги некроза. Клетки воспаления диффузно-инфильтрированы повсеместно, особенно вокруг очагов некроза. Отмечаются отеки и разрыхление в прослойках волокнистой ткани. Стенки сосудов некротизированы а их просветы сужены (рис. 3 г).

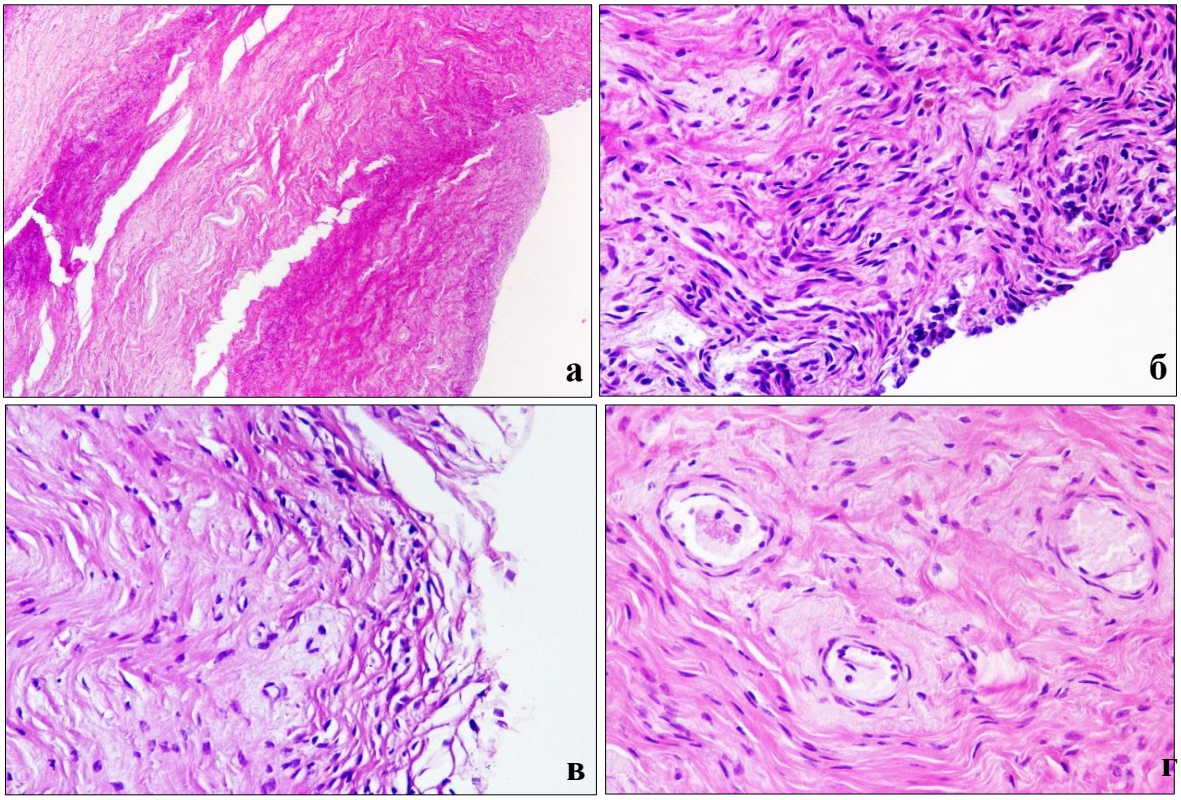

Рисунок 4 - Парафиновые срезы шейки матки коровы. *а* – атрофия слизистой оболочки и множественные отеки в соединительнотканной основе органа; *б* – отеки, гнойно-катаральный экссудат, фибробласты и диффузно локализованные воспалительные клетки. Видны множественные отеки и очаги некроза; *в* – разрыхление соединительной ткани и разрыв части серозной оболочки; *г* – некротические изменения в стенках кровеносных сосуд. Окраска гематоксилином и эозином. Ок. х10, об. х4 (а) и х40 (б,в,г).

Заключение. Гистологические исследования субклинического эндометрита в эндометрии коров выявили мягкий отек соединительной ткани слизистой оболочки эндометрия, сосудистый ответ в виде гиперемии, эндоваскулита и вскрытия сосудистой среды, иммунологический ответ, значительное количество плазматических клеток вокруг сосудов и маточных желез. Выявленные изменения и очаговый рост коллагеновых волокон характерны для хронического течения субклинического эндометрита.

СПИСОК ЛИТЕРАТУРЫ

1 Белякова, А.П. Морфометрические показатели матки коров черно-пестрой голштинизированной породы в норме и при субклиническом эндометрите [Текст] / А.П. Белякова [и др.] // Широкова Ветеринария, зоотехния и биотехнология. - 2020. - 36-42 с.

2 Коба, И.С. Сравнение схем профилактики эндометритов у коров с применением антибиотиков и пробиотиков. [Текст] / И.С. Коба [и др.] // Ветеринарный фармакологический вестник. - 2019. - № 1 (6). - С. 19-24.

3 Коба, И.С. Клиническая картина и гистологические изменения при хроническом эндометрите у коров. [Текст] / И.С. Коба [и др.] // Ученые записки Казанской государственной академии ветеринарной медицины им. Н.Э. Баумана. - 2019. - Т. 239. - № 3. - С. 141-144.

4 Белякова, А.П. Морфометрические показатели матки коров черно-пестрой голштинизированный породы в норме и при субклиническом эндометрите. [Текст] / А.П. Белякова [и др.] // Ветеринария, зоотехния и биотехнология. - 2020. №12. - Стр 36-42.

5 Кузьмич, Р.Г. Организация воспроизводства крупного рогатого скота. [Текст] / Р.Г Кузьмич [и др.] // метод. пособие- Витебск: ВГАВМ, 2012. 44 стр.

6 Гарбузов, А.А. Диогностика и лечение субклинического эндометрита у коров. [Текст] / А.А. Гарбузов [и др.] // Актуальные проблемы болезней молодняка в современных условиях: Матер. Междун. Науч.-прак. Конф. – Воронеж, 2002.-174 стр.

7 Bogado, O. Metabolic markers for purulent vaginal discharge andsubclinical endometritis in dairy cows. [Text] / O. Bogado [and ets] // Theriogenology Volume 155, 1 October 2020, Pages 43-48.

8 Leen, L. Viability and function dynamics of circulating versus endometrial polymorphonuclear leukocytes in postpartum dairy cows with subclinical or clinical endometritis. [Text] / L. Leen [and ets] // Journal of Dairy ScienceVolume 106, Issue 5, May 2023, Pages 3436-3447. doi: 10.3168/jds.2022-22471. Epub 2023 Mar 17.PMID: 36935235

9 Таранова, Л.А. Динамика морфофункциональных показателей эндометрия коров в зависимости от методов лечения и характера воспалительного процесса в матке [Текст] / автореф. дис. ... канд. ветеринар, наук: 16.00.02 / Л. А. Таранова // Екатеринбург, 2000. – стр.7.

10 Zeinettinova, D.B. Study of mastitis incidence in cows of dairy farms in East Kazakhstan: impacts of nutrition, endometritis, and mycotoxin contamination. [Text] / D.B. Zeinettinova [and etc.] // American Journal of Animal and Veterinary Sciences. - 2023, 18 (4):292.303 DOI:10.3844/ajavsp.2023.292.303.

11 Wojciech, B. The diagnosis and prevalence of subclinical endometritis in cows evaluated by different cytologic thresholds [Text] / B. Wojciech [and etc.] // Theriogenology 78(9):1939-47 December 2012.

12 Aurich, C. The prevalence of subclinical endometritis and intrauterine infections in repeat breeder cows. [Text] / C. Aurich [and etc.] // Theriogenology 83(8) January 2015. DOI: 10.1016/j.theriogenology.2015.01.013.

13 Салах, Н. Согласованность результатов бактериологического исследования, выделений из влагалища и цитологии эндометрия для выявления эндометрита у мясных коров в послеродовом периоде [Текст] / Н. Салах [и др.] // Продовольственное сельское хозяйство. 2017 год; 29 (5): 396–403.

14 Gonçalo, P. Subclinical endometritis differentially affects the transcriptomic profiles of endometrial glandular, luminal, and stromal cells of postpartum dairy cows. [Text] / P. Gonçalo [and etc.] // Journal of Dairy Science Volume 105, Issue 7, July 2022, Pages 6125-6143https://doi.org/10.3168/jds.2022-21811.

15 Окава, Х. Эффект диагностики и лечения клинического эндометрита на основе системы оценки выделений из влагалища у послеродовых голштинских коров [Текст] / Х. Окава [и др.] // Вет. Мед. наук. - 2017 год; 79 (9): 1545–1551.

16 Лю, А. Пуникалагин защищает эпителиальные клетки эндометрия крупного рогатого скота от воспалительного повреждения, вызванного липополисахаридами. [Текст] / А. Лю [и др.] // Чжэцзянский университет. наук. Б.- 2017; 18 (6): 481–491.

17 Яновский, Т. Экспрессия мРНК ферментов простагландинсинтазы PTGS 2, PTGFS и mPTGES 1 в эндометрии у коров с цитологически определяемым эндометритом [Текст] / Т. Яновский [и др.] // Акта Вет. Венгрия. - 2017 год; 65 (1): 96–104.

18 Кениде, Х. Субклинический эндометрит и его влияние на плодовитость молочного скота. [Текст] / Х. Кениде [и др.] // Фарм. Мед. Рез - 2014 г.; 2 (5):4.

19 Van, S. Comparison of cow-side diagnostic techniques for subclinical endometritis in dairy cows. [Text] / S. Van [and ets.] // Theriogenology. 2018;120:117–122.

20 Сотникова, Э.Д. Акушерско-гинекологическая диспансеризация племенного поголовья крупного рогатого скота. [Текст] / Э.Д. Сотникова [и др.] // Бюлл. Расс. унив. Серия "Дружба народов" Агрон. Живет. - 2014 г.; 3 :55–62.

REFERENCES

1 Belyakova, A.P. Morfometricheskie pokazateli matki korov cherno-pestroj golshtinizirovannoj porody v norme i pri subklinicheskom endometrite. [Tekst] / A.P. Belyakova [i dr.] // Veterinariya, zootekhniya i biotekhnologiya. - 2020. - № 12. - S. 36-42.

2 Koba, I.S. Sravnenie skhem profilaktiki endometritov u korov s primeneniem antibiotikov i probiotikov [Tekst] / I.S. Koba [i dr.] // Veterinarnyj farmakologicheskij vestnik. - 2019. - № 1 (6). - S. 19-24.

3 Koba, I.S. Klinicheskaya kartina i gistologicheskie izmeneniya pri hronicheskom endometrite u korov. [Tekst] / I.S. Koba [i dr.] // Uchenye zapiski Kazanskoj gosudarstvennoj akademii veterinarnoj mediciny im. N.E. Baumana. - 2019. - T. 239. - № 3. - S. 141-144.

4 Belyakova, A.P. Morfometricheskie pokazateli matki korov cherno-pestroj golshtinizirovannyj porody v norme i pri subklinicheskom endometrite. [Tekst] / Veterinariya, zootekhniya i biotekhnologiya. - 2020. №12. - Str 36-42.

5 Kuz'mich, R.G., Organizaciya vosproizvodstva krupnogo rogatogo skota [Tekst] / R.G., Kuz'mich [i dr.] // metod. Posobie - Vitebsk: VGAVM, 2012. 44 str.

6 Garbuzov, A.A. Diognostika i lechenie subklinicheskogo endometrita u korov. [Tekst] / A.A Garbuzov [i dr.] // Aktual'nye problemy boleznej molodnyaka v sovremennyh usloviyah: Mater. Mezhdun. Nauch.-prak. Konf. – Voronezh, 2002.-174 str.

7 Bogado, O. Metabolic markers for purulent vaginal discharge andsubclinical endometritis in dairy cows. [Tekst] / O. Bogado // Theriogenology Volume 155, 1 October 2020, Pages 43-48.

8 Leen, L. Viability and function dynamics of circulating versus endometrial polymorphonuclear leukocytes in postpartum dairy cows with subclinical or clinical endometritis. [Tekst] / Journal of Dairy ScienceVolume 106, Issue 5, May 2023, Pages 3436-3447. doi: 10.3168/jds.2022-22471. Epub 2023 Mar 17.PMID: 36935235

9 Taranova, L.A. Dinamika morfofunkcional'nyh pokazatelej endometriya korov v zavisimosti ot metodov lecheniya i haraktera vospalitel'nogo processa v matke [Tekst] / L. Leen // avtoref. dis. ... kand. veterinar, nauk: 16.00.02 / L. A. Taranova // Ekaterinburg, 2000. – str.7.

10 Zeinettinova, D.B. Study of mastitis incidence in cows of dairy farms in East Kazakhstan: impacts of nutrition, endometritis, and mycotoxin contamination. [Tekst] / Leen, L // American Journal of Animal and Veterinary Sciences.-2023, 18 (4):292.303 DOI:10.3844/ajavsp.2023.292.303.

11 Wojciech, B. The diagnosis and prevalence of subclinical endometritis in cows evaluated by different cytologic thresholds [Tekst] / Leen, L // Theriogenology 78(9):1939-47 December 2012.

12 Aurich, C. The prevalence of subclinical endometritis and intrauterine infections in repeat breeder cows. [Tekst] / C. Aurich // Theriogenology 83(8) January 2015. DOI: 10.1016/j.theriogenology.2015.01.013.

13 Salah, N. Soglasovannost' rezul'tatov bakteriologicheskogo issledovaniya, vydelenij iz vlagalishcha i citologii endometriya dlya vyyavleniya endometrita u myasnyh korov v poslerodovom periode [Tekst] / C. Aurich // Prodovol'stvennoe sel'skoe hozyajstvo.- 2017 god; 29 (5): 396–403.

14 Gonçalo, P. Subclinical endometritis differentially affects the transcriptomic profiles of endometrial glandular, luminal, and stromal cells of postpartum dairy cows. [Tekst] / P. Gonçalo -// Journal of Dairy Science Volume 105, Issue 7, July 2022, Pages 6125-6143https://doi.org/10.3168/jds.2022-21811.

15 Okava, H. Effekt diagnostiki i lecheniya klinicheskogo endometrita na osnove sistemy ocenki vydelenij iz vlagalishcha u poslerodovyh golshtinskih korov [Tekst] / H. Okava [i dr.] // Vet. Med. nauk. - 2017 god; 79 (9): 1545–1551.

16 Lyu, A. Punikalagin zashchishchaet epitelial'nye kletki endometriya krupnogo rogatogo skota ot vospalitel'nogo povrezhdeniya, vyzvannogo lipopolisaharidami. [Tekst] / A. Lyu [i dr.] // CHzheczyanskij universitet. nauk. B. 2017; 18 (6): 481–491.

17 Yanovskij, T. Ekspressiya mRNK fermentov prostaglandinsintazy PTGS 2, PTGFS i mPTGES 1 v endometrii u korov s citologicheski opredelyaemym endometritom [Tekst] / T. Yanovskij // Akta Vet. Vengriya. - 2017 god; 65 (1): 96–104.

18 Kenide, H. Subklinicheskij endometrit i ego vliyanie na plodovitost' molochnogo skota. [Tekst] / H. Kenide // Farm. Med. Rez. 2014 g.; 2 (5):4.

19 Van, S. Comparison of cow-side diagnostic techniques for subclinical endometritis in dairy cows. [Tekst] / S. Van // Theriogenology.- 2018;120:117–122.

20 Sotnikova, E.D. Akushersko-ginekologicheskaya dispanserizaciya plemennogo pogolov'ya krupnogo rogatogo skota. [Tekst] / E.D. Sotnikova // Byull. Rass. univ. Seriya "Druzhba narodov" Agron. ZHivet. - 2014 g.; 3 :55–62.

ТҮЙІН

Жасырын эндометриттен ауырған сиырлардың жатыр қабырғасының эндометриясына гистологиялық зерттеу жүргізілді. Микроскопиялық талдау және суретке түсіру Nikon digital Sight DS-Fi1 камерасымен жабдықталған Nikon Eclipse 50i микроскопымен жүзеге асырылады.

Салыстырмалы талдау үшін сиырдың аналық безі мен жатырындағы патогистологиялық өзгерістерді сипаттамас бұрын жоғарыда аталған органдардың әрқайсысының қалыпты микроқұрылымына қысқаша сипаттама берілді. Гистологиялық зерттеулерге арналған Материал биотоманың көмегімен дөңгелек пышақпен жүргізілді, оның көмегімен жатыр қабырғасының сынамалары алынды. Микроскопиялық талдау үшін аналық без, мүйіз (екеуі де), дене және жатыр мойны тіндерінің үлгілері алынып, 10% бейтарап формалин ерітіндісіне бекітілді. Жалпы шолу үшін гистологиялық бөлімдер гематоксилин мен эозинмен боялған. Жасырын эндометриттен зардап шегетін сиырларда жатыр қабырғасының эндометриясын гистологиялық зерттеу кезінде эндометрия шырышты қабығының дәнекер тінінің орташа ісінуі, гиперемия, эндоваскулит және тамырлы ортаның ашылуы, сондай-ақ жатырдың айналасындағы орташа қалыңдықтағы толқынды коллаген талшықтары түріндегі тамырлы реакция анықталды. Бездердің қабырғаларында және олардың эндометриялық шырышты қабаттарында қабыну ошақтары болды.

УДК: 618.19-002:575.22:636.234.1 ***DOI 10.52578/2305-9397-2024-2-1-69-83***
МРНТИ 68.41.49

Муслимова Ж.У., магистр сельскохозяйственных наук, **основной автор,** https://orcid.org/0000-0003-3485-7240/print
НАО «Казахский национальный аграрный исследовательский университет», г. Алматы, пр. Абая 8, 050010, Казахстан, info@kaznaru.edu.kz
Нусупова С. Т., кандидат ветеринарных наук, https://orcid.org/0000-0002-3706-7802
НАО «Казахский национальный аграрный исследовательский университет», г. Алматы, пр. Абая 8, 050010, Казахстан, info@kaznaru.edu.kz
Омарбекова У. Ж., кандидат ветеринарных наук, https://orcid.org/0000-0002-2459-5438
НАО «Казахский национальный аграрный исследовательский университет», г. Алматы, пр. Абая 8, 050010, Казахстан, info@kaznaru.edu.kz
Ибрагимов П.Ш., доктор ветеринарных наук, https://orcid.org/0000-0002-5639-1798
НАО «Казахский национальный аграрный исследовательский университет», г. Алматы, пр. Абая 8, 050010, Казахстан, info@kaznaru.edu.kz
Усенбеков Е. С., кандидат биологических наук, https://orcid.org/0000-0001-9508-4179
НАО «Казахский национальный аграрный исследовательский университет», г. Алматы, пр. Абая 8, 050010, Казахстан, info@kaznaru.edu.kz

Muslimova Zh. U., master of Agricultural Sciences, **the main author,** https://orcid.org/0000-0003-3485-7240/print
NJSC «Kazakh National Agrarian Research University», Almaty, Abai Ave 8, 050010, Kazakhstan, info@kaznaru.edu.kz
Nussupova S.T., Candidate of Veterinary Sciences, https://orcid.org/0000-0002-3706-7802
NJSC «Kazakh National Agrarian Research University», Almaty, Abai Ave 8, 050010, Kazakhstan, info@kaznaru.edu.kz
Omarbekova U.Zh., Candidate of Veterinary Sciences, https://orcid.org/0000-0002-2459-5438
NJSC «Kazakh National Agrarian Research University», Almaty, Abai Ave 8, 050010, Kazakhstan, info@kaznaru.edu.kz
Ibragimov P.Sh., Doctor of Veterinary Sciences, https://orcid.org/0000-0002-5639-1798
NJSC «Kazakh National Agrarian Research University», Almaty, Abai Ave 8, 050010, Kazakhstan, info@kaznaru.edu.kz
Ussenbekov Y. S., Candidate of Biological Sciences, https://orcid.org/0000-0001-9508-4179
NJSC «Kazakh National Agrarian Research University», Almaty, Abai Ave 8, 050010,Kazakhstan, info@kaznaru.edu.kz